

视神经炎

- 胃出血 (一般发生在曾患胃溃疡的患者身上)
- 出现感染
- 体重增加
- 骨质疏松
- 情绪波动、失眠

如有以下病史, 请告诉医生:

- 胃溃疡
- 肺结核
- 乙型或丙型肝炎携带者

血浆置换疗法

当类固醇疗法无法发挥疗效、视力持续严重衰退时, 医生可能建议采用血浆置换疗法, 协助患者恢复部分视力。

血浆是血液中含致病抗体的液体部分。医生将清除并替换患者血液中的血浆。

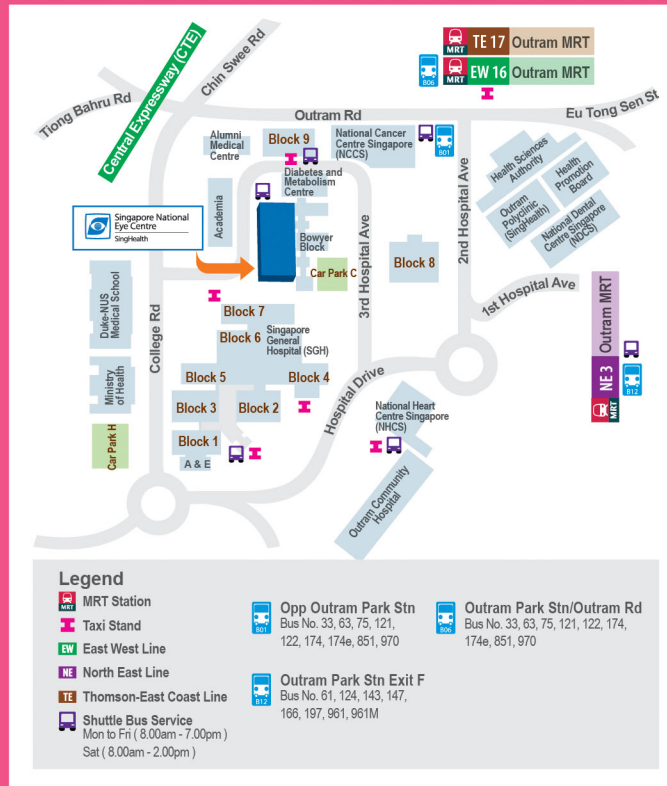接受治疗后能不能完全恢复视力?

大多数患者会完全恢复视力, 复原时间可能长达一年。如果视神经炎并非由潜在疾病引起 (参见“引起视神经炎的原因是什么?”), 一般可完全康复。只有在某些情况下, 视力可能无法完全恢复。

视神经炎会不会复发?

如果患者的视神经炎是由潜在疾病引发 (参见“引起视神经炎的原因是什么?”), 请治好该疾病, 否则视神经炎可能会复发。

地图



此传单是协助患者了解特定眼部疾病、治疗或检测的一般指南。其信息并不能取代患者向眼科医生寻求咨询的需要。如有特定眼部疾病和/或问题, 请向眼科医生求诊。

此传单的内容未经新加坡全国眼科中心许可, 不得以任何形式制作。

信息在2023年7月印刷时正确无误

新加坡全国眼科中心公司注册号码: 198900840W

新加坡全国眼科中心

第3医院道11号, 新加坡邮区168751

预约服务: (65) 6227 7266 传真: (65) 6226 1884

电邮: appointments@snecc.com.sg

网址: www.snecc.com.sg

关注我们

视神经炎

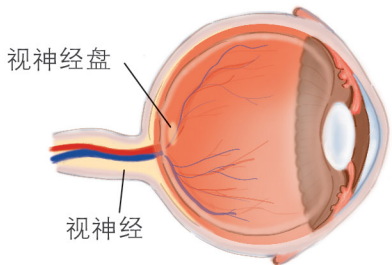
多了解关于 视神经炎

Tomorrow's Eye Care, Today®

Singapore National Eye Centre
SingHealth

视神经炎

视神经



视神经负责将眼睛接收的视觉信息传送到大脑。

什么是视神经炎?

视神经炎指的是视神经和/或其保护层(髓鞘)发炎,是一种炎症性脱髓鞘疾病,可引起急性视力丧失。

引起视神经炎的原因是什么?

人体免疫系统错误攻击视神经和/或髓鞘,导致视神经发炎。一系列潜在疾病可以引起视神经发炎状况。

可能的病因:

- 特发性或病因未明,也可能是病毒感染所致
- 多发性硬化症 (Multiple sclerosis)
- 视神经脊髓炎 (Neuromyelitis optica)
- 髓鞘少突胶质细胞糖蛋白抗体相关疾病 (myelin oligodendrocyte glycoprotein (MOG) (antibody-associated disease)
- 自身免疫性疾病
 - 系统性红斑狼疮、干燥综合征、结节病、肉芽肿性血管炎等
- 由感染引起
 - 细菌感染如莱姆病、梅毒,以及病毒感染如麻疹、腮腺炎、疱疹

患者可向眼科医生求诊,经由医生检查,再加上验血、磁共振成像扫描等检测,以确认视神经炎的类型。

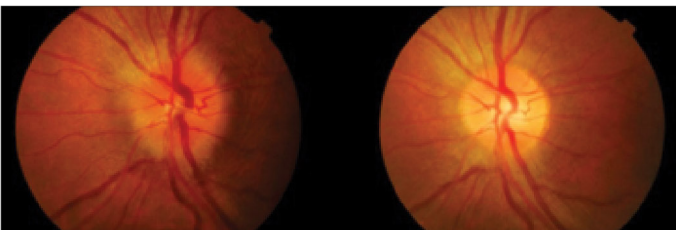
视神经炎有哪些症状?

视神经炎可能影响一只眼睛或双眼,症状包括:

- 视力模糊
 - 视力可能在数天内明显下降。
- 丧失色觉
 - 看到的颜色可能没那么鲜艳。
- 眼睛疼痛
 - 眼球后部可能会隐隐作痛。随着眼球转动,疼痛可能加剧。

如何诊断视神经炎?

请向眼科医生求诊。医生将询问病史及进行全面眼部检查。视神经盘(即视神经在眼球内可见的部分)也许会显得肿胀。



一名视神经炎患者的左眼
视神经盘出现肿胀

两周后肿胀消退

患者可能须进行以下检测,以诊断是否患上视神经炎及确认病因:

- 视野检测
测量视力下降的程度和规律。

• 光学相干层析成像

测量眼睛视网膜神经纤维层的厚度。若视神经炎处于急性发作期,视神经盘肿胀,视网膜神经纤维层可能会比较厚;若视神经炎处于晚期,视神经已受损,视网膜神经纤维层则会比较薄。

• 验血

查看有没有受感染以及体内是否存在可能引发各类型视神经炎的特异性抗体。

• 磁共振成像扫描

进行扫描可了解视神经或脑部出现的变化。在扫描过程中,患者可能须注射显影剂。

• 腰椎穿刺

诊断包围脑部和脊柱的液体(脑脊液)是否存在异常情况。

如何治疗视神经炎?

一些视神经炎患者,尤其是属于特发性的患者,可能无须治疗,病情就会好转。但多数患者须接受治疗才能改善视力。治疗的目的在于减轻发炎及减低视神经受损程度。

静脉注射甲泼尼龙(类固醇)

医生可能会建议患者接受三至五天的高剂量静脉注射皮质类固醇疗程,以减轻视神经发炎。疗程过后,一般上会开始另一个较长的口服皮质类固醇疗程。

类固醇疗法可能出现的副作用包括:

- 高血压、心律失常
- 高血糖
- 血液中的电解质(盐分)失衡